

検診結果の読み方

※検診を受けた地域や施設によって記載方法が異なるため、あくまで一般的な内容についての説明です。

異常なし 良性

今回の検査では、悪性(がん)を疑う異常は認めませんでした。

しかし、しこりや乳頭分泌などの症状が出現した際は、必ず医療機関を受診してください。

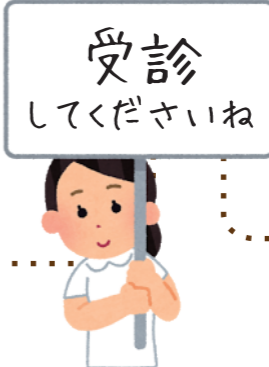要経過観察 要受診

今回の検査では、悪性(がん)を強く疑う異常は認められませんでした。

ただし、良性の可能性が高いものがみられました。今後の変化によっては悪性(がん)との区別が必要になる場合がありますので、6ヶ月後に医療機関を受診してください。

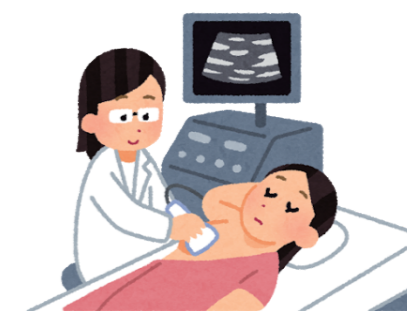要精密検査 悪性を否定できず 悪性疑い

悪性(がん)の可能性のある異常が認められました。より正確に診断するため医療機関を受診してください。



悪性

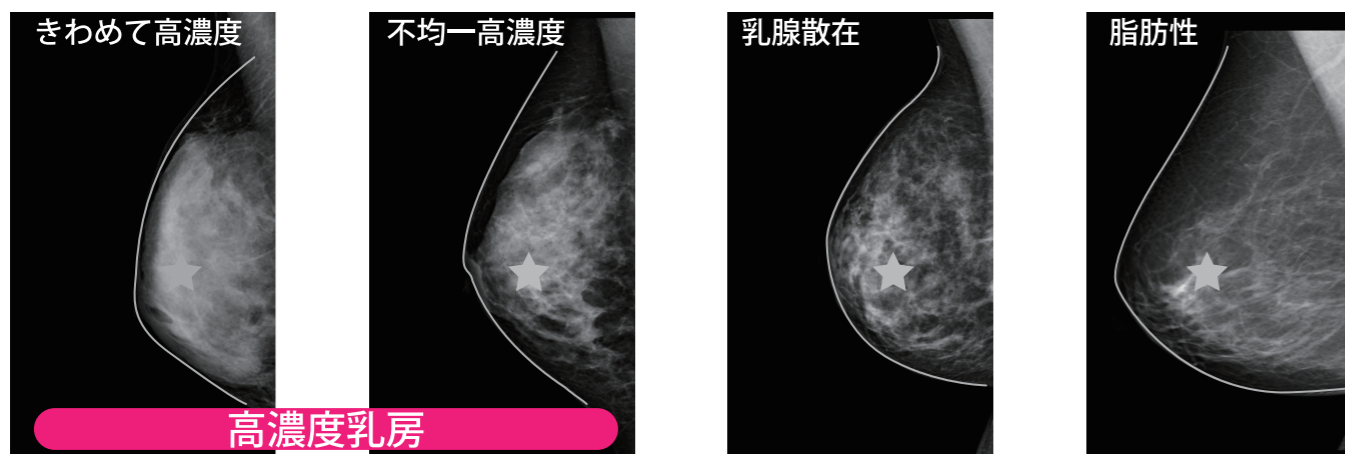
悪性(がん)を強く疑う異常が認められました。早めに医療機関を受診してください。



乳房の特徴について

乳房は乳腺と脂肪からできています。マンモグラフィ検査では、乳腺は白く、脂肪は黒くみえます。乳腺と脂肪の割合は人によって違ってきます。乳腺が多い「高濃度乳房」ではマンモグラフィの乳房は白が多くなるので、白くうつる「がん」は発見しにくくなります。

マンモグラフィ画像イメージ



高濃度乳房の判定は必ずしも正確ではありません。また高濃度乳房は体質であって病気ではありません。そのため保険診療の対象ではありません。高濃度乳房で他の検査を希望される場合は、自費診療となります。費用等は受診する医療機関にお問い合わせください。

乳房によくみられるもの

乳腺症

この用語はしばしば混同されて使用されています。良性ですが、他の名前を付けられない場合にしばしば使われているようです。ホルモンの影響で、乳房痛の原因になったりします。

乳管内乳頭腫

乳汁の通り道である乳管の中にできる小さなしこりです。これ自体は良性ですが、乳がんとの区別が付きにくい場合もあり、精密検査の対象となることがあります。

石灰化

「石灰化」は一般にカルシウムが固まって作られるものです。その形や数、分布などにより、良性・悪性疑い・悪性に分類します。良性のものは悪性になる心配はありませんので、石灰化があること自体を心配する必要はありません。

のう胞(のうほう)

液体を入れている袋です。乳腺はもともと乳汁を作る機能を持っているため、出産後でも分泌物を作ることがあります。これ自体は良性であり、がんの心配はありません。ただし「のう胞疑い」となっている場合は、のう胞と断定できないため、精密検査の対象となります。また、のう胞の中にしこりを作るものは「のう胞内腫瘍」といい、精密検査の対象です。

線維腺腫

10～30代によくできる良性のしこりです。これ自体が悪性(がん)に変化することはありません。ただし、時々大きくなることもあり、自己触診で明らかに大きくなっている場合は、一度精密検査機関を受診することをお勧めします。「線維腺腫疑い」となっている場合は、線維腺腫と断定できないため、精密検査の対象です。